

Grand Hôpital  
de  
Charleroi  
Notre Dame



# Complications orales de l'arrêt du tabac, conduites à tenir .

Grand Hôpital de Charleroi  
Notre Dame

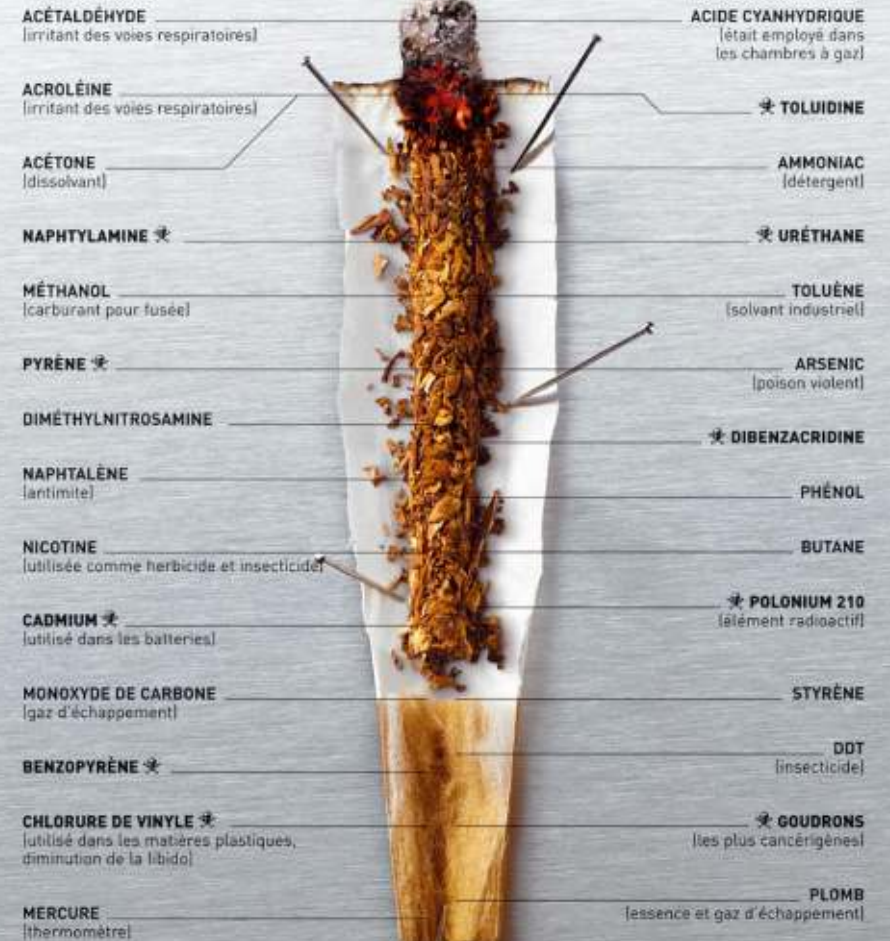1. Introduction

2. Quelques chiffres

3. Complications

4. conclusion

## AUTOPSIE D'UN MEURTRIER

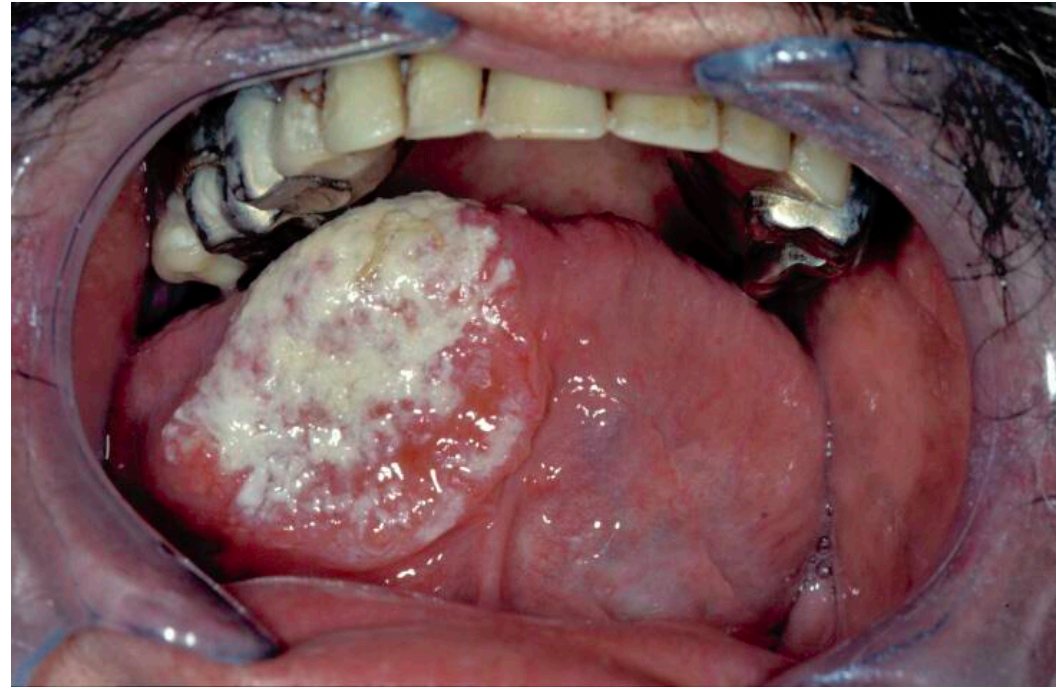


## 1. Introduction

Le tabac est un fléau pour la santé.

## 1. Introduction

Le tabac est un fléau pour la santé.  
La cavité orale n'est pas épargnée.



## 1. Introduction

**Tabac – alcool**

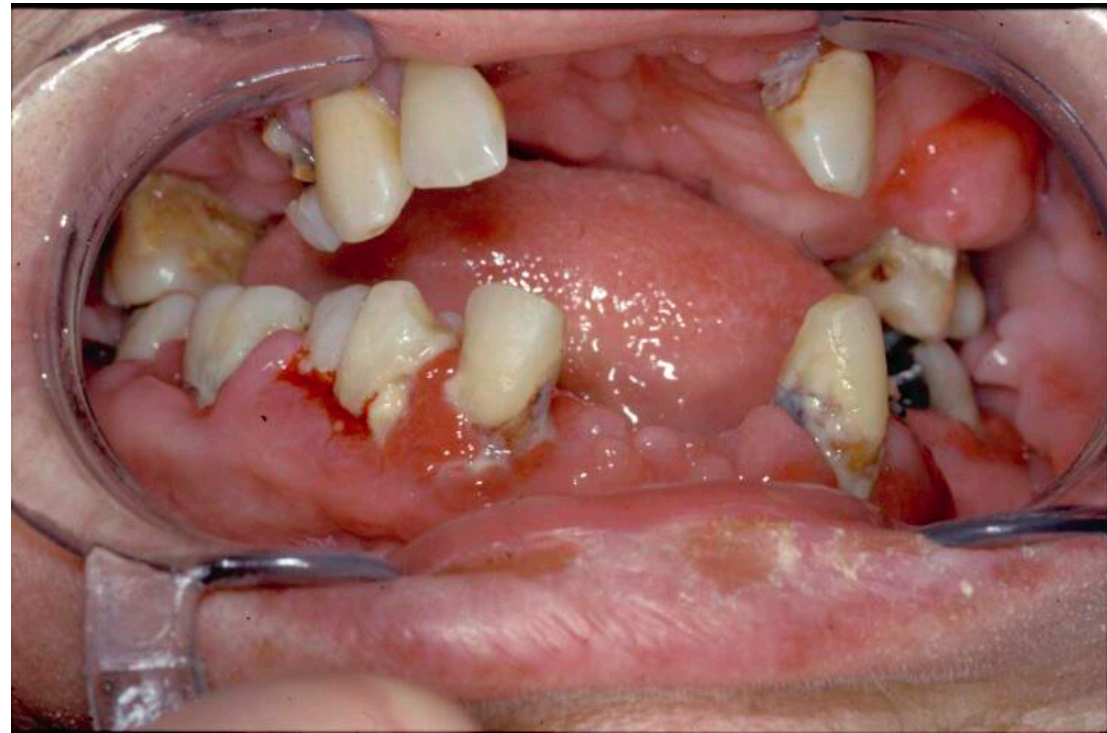
**Irritations chroniques**

**Traumatismes → prothèses**

**Hygiène bucco-dentaire**

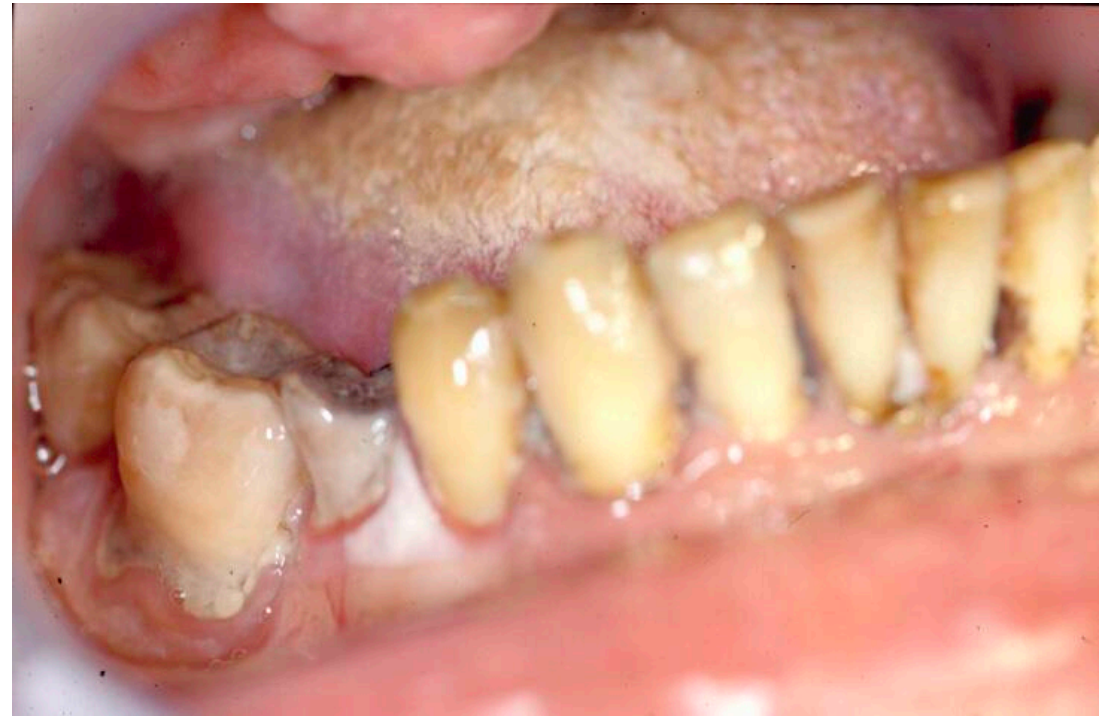**Tabac – alcool**  
**Irritations chroniques**  
**Traumatismes → prothèses**  
**Hygiène bucco-dentaire**

1. Introduction



**Tabac – alcool**  
**Irritations chroniques**  
**Traumatismes → prothèses**  
**Hygiène bucco-dentaire**

1. Introduction





## 1. Introduction

**Tabac – alcool**  
**Irritations chroniques**  
**Traumatismes → prothèses**  
**Hygiène bucco-dentaire**  
**HPV (immunomarquage P16)**

## Arrêt du tabac

Prévenir le patient (Ussher et al. 2003; Mc Robbie et al. 2004)

## 2. Quelques chiffres

40% développent des aphtes.

8% développent une ulcération grave.

Guérison dans le mois. (60%)

Substituts nicotiniques oraux > patch, spray nasal, bupropion.

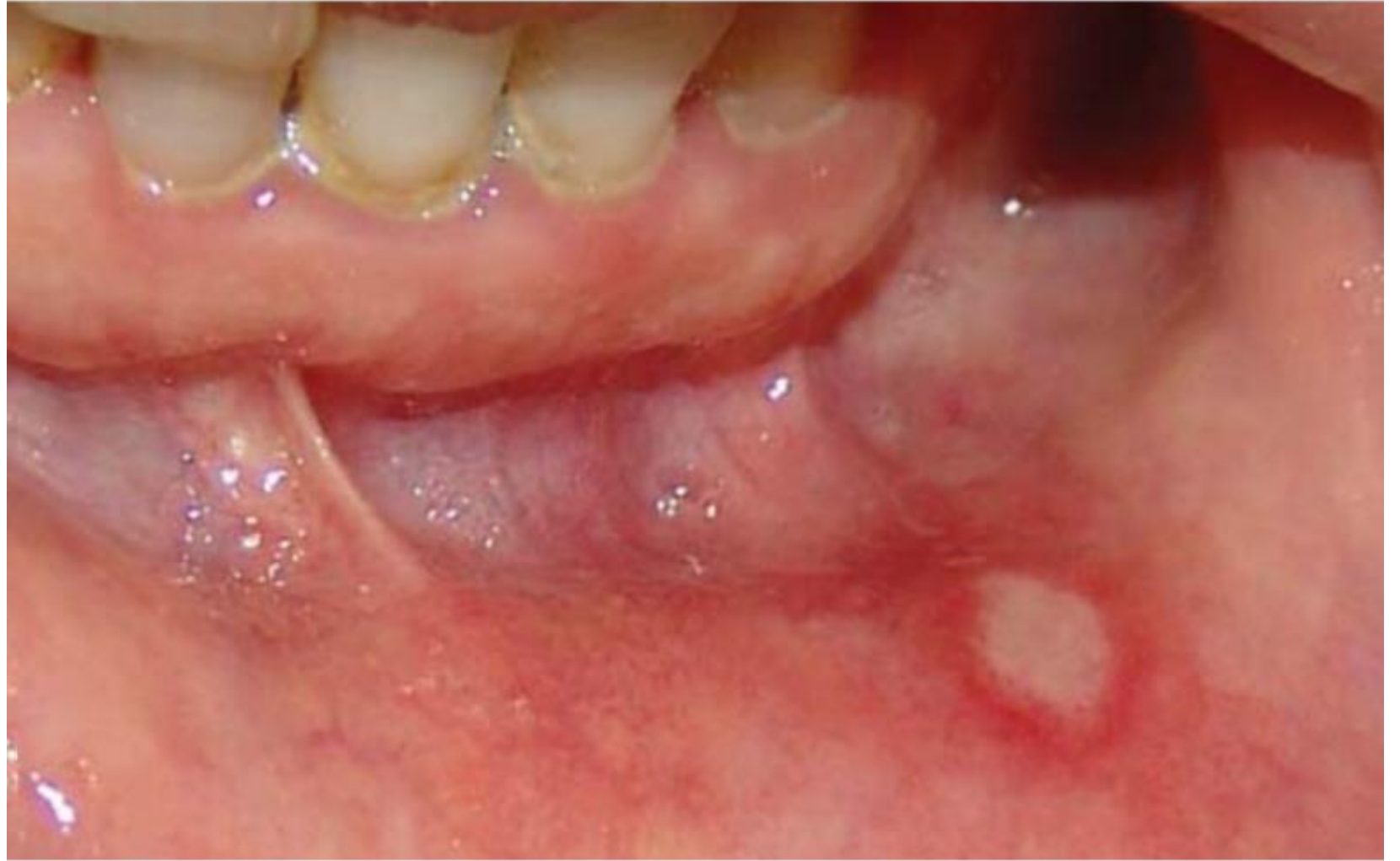Symptômes de rhume.

## 3. Complications

- 1. Récurrent Aphthous Stomatitis (RAS)
- Origine familiale ( >40%)
- Récurrence selon facteurs favorisants (stress,...)
- Prévalence: - 2,7% des Turcs ( Cicek et al, 2004)
- - 1,9 % des Espagnols ( Garcia Pola Vallejo et al, 2002)
- - 9,5% des Slovènes ( Kovac-kovacic et al, 2000)
- - 17,7% des Suédois ( Axell et al, 1985)

### 3.complications

1. Récurrent Aphthous Stomatitis (RAS)



### 3. Complications

- 1. Récurrent Aphthous Stomatitis (RAS)
- Récurrence surtout dans les 4 semaines de l'arrêt
- Sévère dans 8% des cas ( Gratziou et al, 2009)
- Tabac augmente la kératinisation de la muqueuse orale
- Moins d'ulcère chez les sujets fumeurs
- Patch de nicotine semblerait être efficace mais aucune statistique statistiquement significative .
  
- (Maladie de Behçet, lésions intra buccales s'améliorent avec patch nicotiques : mécanismes???)

## 3.complications

- 1. Récurrent Aphthous Stomatitis (RAS): prise en charge
- Eviter jus, tomates, épices ( piment, curry) alcool, soda
- Nicotine
- Agent anti inflammatoire topique
- Dentifrice avec prédnisolone
- Bain de bouche avec tétracycline
- Supplément en Vit B12
- Cas sévère: corticoïdes systémiques 1 mg/kg
- Thalidomine et pentoxifylline

### 3.complications

Goût métallique.

Saignements gingivaux.

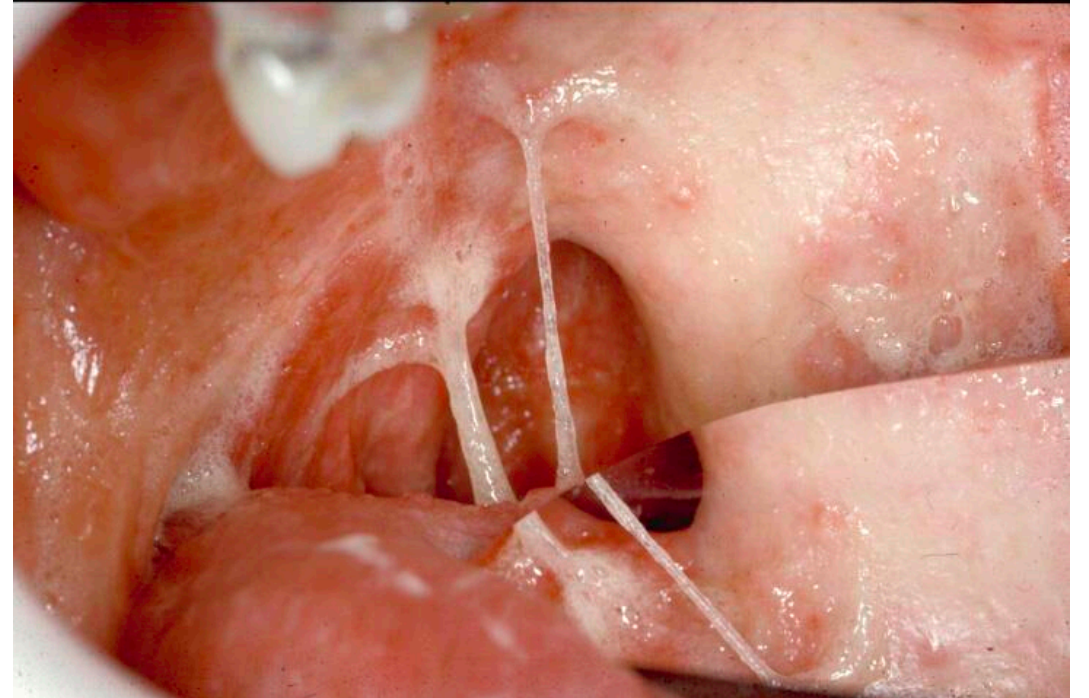
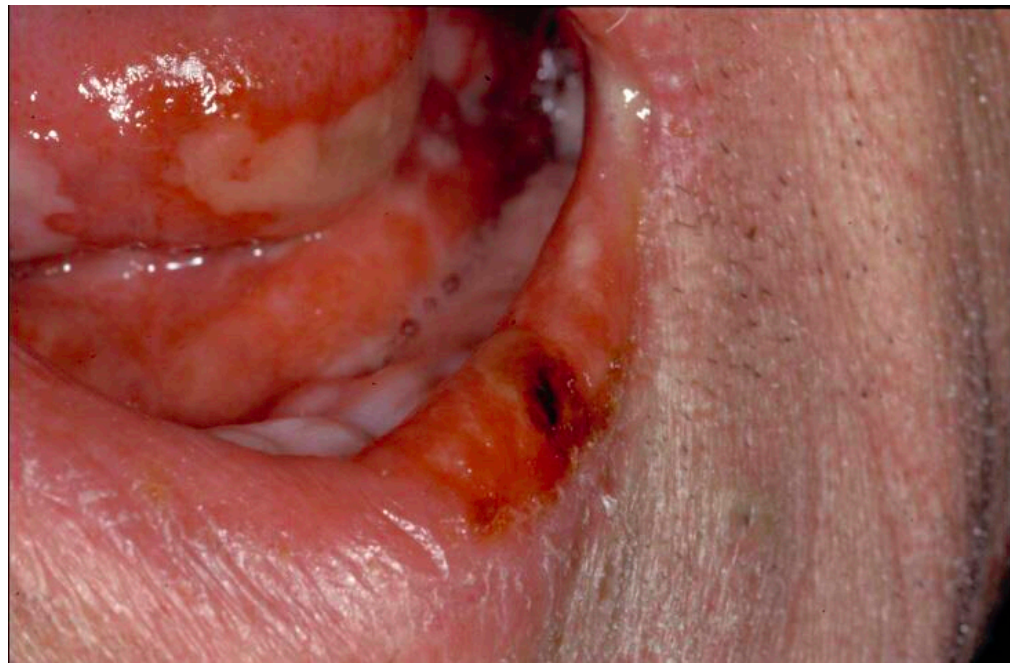
L'abstinence paraît plus pénible pour le patient.



## 2. Quelques chiffres

- 10 ans d'arrêt du tabac pour récupérer un parodonte sain
- Abdallah AL-SALAMEH
- 13 ans pour que le risque de perte dentaire diminue.


**Tabac – alcool**  
**Irritations chroniques**  
**Traumatismes → prothèses**  
**Hygiène bucco-dentaire**  
**HPV (immunomarquage P16)**  
**Conséquences iatrogènes**



# Complications orales de l'arrêt du tabac, conduites à tenir: sources.

## Sources:

1. [https://doi.org/10.1922/IDJ\\_2532Warnakulasuriya24](https://doi.org/10.1922/IDJ_2532Warnakulasuriya24)
2. 10.1007/s00784-007-0102-7
3. <http://dx.doi.org/10.4172/2155-6105.1000202>
4. <https://doi.org/10.1080/14622200410001734012>
5. Reports of smoking withdrawal symptoms over a 21 day period of abstinence.



**MERCI  
POUR VOTRE  
ATTENTION**